

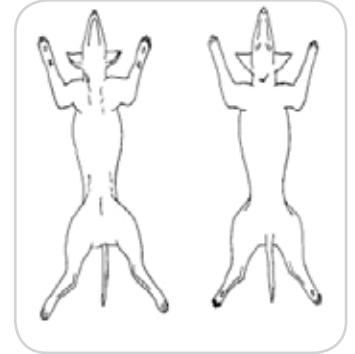Guía para la realización de necropsias en Clínica

Hallazgos macroscópicos

GENERAL

Condición del cadáver, capa, orificios corporales, cicatrices, lesiones superficiales/tumores, etc)

PESO:



OJOS Y OÍDOS:

INCISIÓN PRIMARIA

Grasa subcutánea, musculatura, ganglios linfáticos superficiales, etc

GLÁNDULAS ENDOCRINAS

Tiroides y paratiroides, adrenales

CAVIDADES CORPORALES

Si hay líquido presente en abdomen y/o tórax, describir color, claridad y volumen

SISTEMA URINARIO

Riñones, uréteres, vejiga, uretra

APARATO GENITAL

Testículos, epidídimo, cordón espermático, próstata, pene, ovarios, oviductos, útero, cérvix, vagina, vulva

GANGLIOS ILÍACOS; AORTA ABDOMINAL

CORAZÓN

Pericardio, epicardio, miocardio, endocardio, válvulas, vasos coronarios, etc.

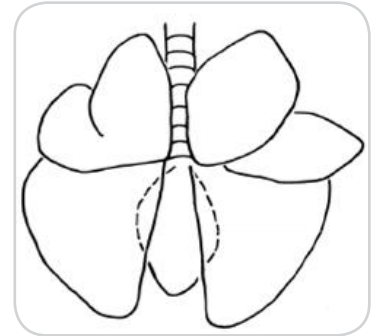
VD (mm):

VI (mm):

SEPTO (mm):

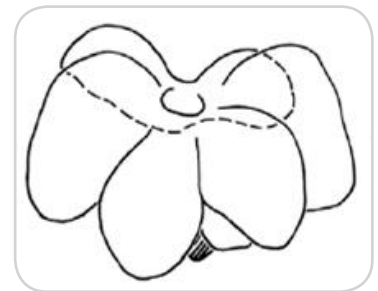
APARATO RESPIRATORIO

Laringe, tráquea, bronquios, ganglios linfáticos, etc.



HÍGADO

Tamaño, color, consistencia, vesícula biliar, conductos biliares, etc.



PÁNCREAS

BAZO

GASTROINTESTINAL

Boca, dientes, lengua, glándulas salivares, esófago, estómago, duodeno, yeyuno, íleon, ciego, colon, recto, ano, ganglios linfáticos

HUESOS Y ARTICULACIONES NO VERTEBRALES

Instrucciones

- Describa las anomalías con detalle. Utilice cada bloque para un examen sistemático
- Indique SLA ("sin lesión aparente") en caso de no hallar alteraciones

Exámen externo

- Examine atentamente las estructuras y superficies externas y registre: Peso, estado nutricional, rigidez, grado de descomposición corporal, estado del pelaje, piel, membranas mucosas, ojos y orificios corporales.
- Describa cicatrices, heridas, tumores, malformaciones, descargas, etc.

Si sospecha muerte por traumatismo o impacto de proyectiles es recomendable hacer radiografías del cadáver en este momento

Incisión ventral media (Desde la sínfisis mandibular hasta la región púbica)

- Desinserte de forma incompleta las cuatro extremidades para mantener el cadáver en decúbito dorsal
- Realice la incisión ventral media completa
- Separe la piel cervical, torácica y abdominal a ambos lados para exhibir los tejidos subcutáneos y ganglios. Anote la cantidad y color del tejido adiposo

Descarte la existencia de hematomas o heridas cuando retire la piel, dado que pueden pasar desapercibidas bajo el pelaje durante el examen externo

Tiroides y Paratiroides

- La disección de la musculatura ventral a la tráquea expondrá las glándulas tiroideas y paratiroides
- Examínelas y disecciónelas para sumergirlas en formol

Glándulas salivares y Ganglios Linfáticos

- Examine las glándulas mandibulares, parótidas y sublinguales y los ganglios submandibulares

Abdomen

- Seccione la musculatura abdominal desde la base esternal (proceso xifoides) hasta la región púbica
 - Refleje las paredes abdominales siguiendo el borde de la última costilla
 - Examine metódicamente todas las vísceras in situ, valorando tamaño y posición anatómica correctos. Describa cualquier líquido anormal abdominal
 - Examine el diafragma. En condiciones normales debe presentarse tenso y cóncavo
- La flaccidez y convexidad puede ser indicativa de neumotórax

Si existe líquido abdominal, este es el momento de tomar muestras para cultivo microbiológico

Canal pélvico

- Localice el foramen obturador de la pelvis por palpación
- Sitúe la punta de una cizalla para hueso en el foramen y seccione el pubis (caudal) y el isquion (craneal)
- Repita la operación en el lado opuesto
- Retire el suelo pélvico para exponer el canal

Bazo y omentos

- Retire el bazo con las serosas epiplónicas que envuelven las asas intestinales
- Examine el bazo y anote la presencia de nódulos, grado de repleción, color o cambios de forma
- Valore la opacidad de las serosas. Anote la presencia de petequias

Intestino delgado y grueso

- Seccione el recto en la región más caudal posible
 - Si es necesario, puede hacer una doble ligadura con una separación de 1-2 cm. y cortar entre ambas estricturas para evitar la salida de contenido
 - Vaya extrayendo el intestino combinando tracción y sección de inserciones
 - Cuando alcance la cola del páncreas, seccione el duodeno.
- Puede practicar una doble ligadura similar a la rectal para evitar la salida de contenido
- Retire las asas intestinales para un posterior examen detallado

Practique secciones incompletas de todo el bazo con una separación de 0.5 cm. si va a remitirlo completo Para una muestra simple, basta una sección de 0.5 cm. de grosor

Estómago, duodeno, páncreas e hígado

- Extraiga todo el paquete en masa seccionando el esófago en su entrada abdominal, la vena cava caudal y las inserciones del hígado al diafragma
- La disección debe ser cuidados para evitar arrastrar las glándulas adrenales
- Retire el paquete visceral para posterior examen detallado

**Extienda el intestino en zig-zag desde el duodeno hasta el recto
Corte por la línea de inserción serosa de un extremo al otro.
Valore el contenido, la superficie, depresión de placas de Peyer, úlceras...
Sumerja en formol tramos de 2-3 cm**

Tracto urogenital

- Examine los riñones y desinsértelos retirando la grasa perirrenal. Combinando tracción suave y disección vaya retirando los uréteres hasta su inserción en la vejiga
- Seccione por la mitad ambos riñones desde la superficie dorsal en dirección a la pelvis renal. Hágalo longitudinalmente con el riñón izquierdo y coronalmente con el derecho para su posterior identificación
- Retire la cápsula renal por tracción e indique si existen adherencias o cambios de grosor
- Examine la vejiga urinaria, la uretra y la próstata (si procede)
- Secciones la vejiga y uretra a lo largo de la línea media ventral hasta el os penis o el meato uretral
- Examine los genitales masculinos. Si va a remitir los testículos, secciónelos por la mitad para facilitar la fijación
- Examine los genitales femeninos. Abra vulva, vestíbulo, vagina y útero. Inspeccione los ovarios
- En caso de castración, indíquelo

**Abra el estómago siguiendo la curvatura mayor, desde el cardias hasta el píloro
Examine y describa el contenido gástrico
Examine la mucosa (color, úlceras, grosor, etc)
Tome muestras de fundus y píloro, de 1 x 1 cm
Examine el páncreas: color, grosor, grasa peripancreática, nódulos. Tome muestra conjunta de duodeno-páncreas
Verifique el drenaje de la vesícula biliar ejerciendo presión suave y evidenciando la salida de bilis por la papila duodenal. Abra y examine la vesícula
Tome muestras de hígado de no más de 0.5 cm. de grosor
Las muestras de riñón deben incluir desde la corteza hasta la pelvis, con un grosor máximo de 0.5 cm
Sumerja la vejiga urinaria completa (abierta) si es de pequeño tamaño. Incluya únicamente la región del triángulo si es grande
Las muestras de próstata deben ser secciones de 0.5 cm. de grosor máximo**

Tórax

- Recorte el diafragma a lo largo de la inserción costal y ventral
- Con la ayuda de un costótomo o una cizalla para hueso, seccione las costillas siguiendo una línea baja
- Retire la caja torácica para exponer los órganos torácicos
- Examine metódicamente todas las vísceras in situ, valorando tamaño y posición anatómica correctos. Observe el grado de retracción pulmonar. Observe el tamaño relativo cardíaco. Observe las paredes costales y anote la existencia de opacidades en pleura parietal, petequias o calcificaciones. Describa cualquier líquido anormal torácico

Si sospecha traumatismo, revise las costillas por palpación una a una, buscando puntos de fractura

Fracture una o dos costillas manualmente. Una costilla que se dobla fácilmente en lugar de partirse con un chasquido puede indicar nefropatía urémica

Si existe líquido torácico, este es el momento de tomar muestras para cultivo microbiológico

Aparato cardiorrespiratorio

- Seccione los tejidos blandos submandibulares siguiendo las dos ramas de la mandíbula, desde la sínfisis y en dirección caudal
- Refleje la lengua caudalmente
- Seccione transversalmente el paladar blando y corte los huesos hioideos
- Retire tráquea y esófago ejerciendo tracción caudodorsal
- Examine la boca (dentadura, encías, tonsilas, faringe y laringe)
- Retire las vísceras en masa (tráquea, pulmones y corazón) para posterior examen detallado

Revise el diámetro traqueal, especialmente en el caso de razas braquicefálicas

Revise el diámetro esofágico para descartar megaesófago

Revise la luz laríngea y descarte cuerpos extraños obstructivos (asfixia) o restos de material regurgitado aspirado

Corazón

- Practique una incisión en el pericardio, cerca del ápex, y valore el contenido líquido
- Refleje el pericardio sobre la base cardíaca. Examine la base para descartar nódulos
- Examine el epicardio y los vasos coronarios
- Seccione y examine la aurícula derecha y las venas cavas caudal y craneal
- Seccione y examine la aurícula izquierda

Remita el corazón completo

Inyecte formol en las cavidades y sumerja el órgano en fijador

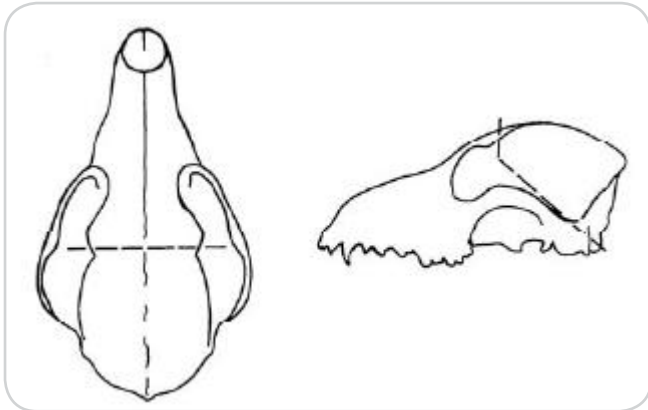
Pulmones

- Palpe los lóbulos pulmonares buscando nódulos o focos de consolidación
- Diseque ambos pulmones siguiendo los bronquios principales

Practique secciones de 0.5 - 1 cm. de ambos pulmones para su inmersión en formol. Las muestras de pulmón deben flotar en el líquido fijador. Su hundimiento indica ocupación de espacios aéreos por hemorragia o inflamación

Encéfalo

- Desinserte la cabeza
- Practique un corte longitudinal medio desde la nariz hasta el foramen magnum
- Refleje la piel a ambos lados. Seccione y evalúe ambos conductos auditivos
- Diseque y retire la musculatura temporal de ambos lados



Remita el encéfalo completo sumergiéndolo en formol

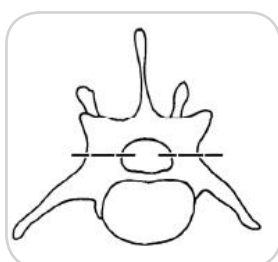
- Con una sierra para hueso, practique las secciones indicadas en el esquema, cuidando de no cortar el tejido nervioso
- Los cortes transversales parten del foramen magnum, en una dirección paralela al cóndilo de cada lado
- Retire con suavidad la calota (calvarium) desde el corte transversal rostral en dirección caudal
- Con pinzas y tijera de punta fina recorte y retire la duramadre que envuelve cerebro y cerebelo
- Sostenga el cráneo boca abajo de manera que el encéfalo caiga por gravedad. Desinserte progresivamente las raíces nerviosas de los distintos pares craneales hasta alcanzar los nervios ópticos y olfatorio

Hipófisis

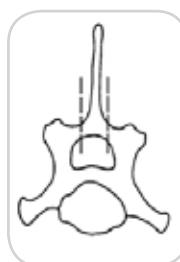
- Recorte la duramadre en torno a la silla turca
- Retire cuidadosamente la hipófisis y sumérjala en formol. Cavity nasal y senos
- Practique un corte coronal de los huesos frontal y maxilar, por delante de las órbitas oculares
- Examine la cavidad nasal y los senos y tome muestras si procede

Médula

- Retire la piel del resto de la carcasa y examine el tejido subcutáneo y musculatura dorsal
- Retire toda la musculatura epaxial
- Seccione los procesos espinosos de las vértebras torácicas desde T1 hasta T13
- Seccione y retire los arcos vertebrales tal como se muestra en la figura
- Seccione y retire los arcos lumbares dorsalmente al proceso transversal, en perpendicular al proceso espinoso
- Seccione y retire los arcos cervicales con cortes verticales paralelos al proceso espinoso
- Una vez expuesta la médula espinal, seccione las raíces espinosas y retire la médula
- Para facilitar la fijación recorte la duramadre por la línea dorsal a lo largo de toda la médula
- Examine el suelo de la columna para buscar hernias discales, osteofitos u otras lesiones
- Si sospecha una lesión medular en una región concreta, indíquela con una sutura en la duramadre o con una marca de tinta china
- Sumerja toda la pieza en formol



v. lumbar



v. cervical



v. torácica

Músculo y nervios periféricos

- Si sospecha atrofia muscular o miopatía tome muestras representativas de los músculos afectados
- Recorte piezas de 2 x 1 cm. en el sentido de las fibras musculares
- Fíjelas sobre un soporte rígido no absorbente (lengüeta de madera, porexpan) con agujas o con suturas en los extremos para evitar la retracción de las miofibras por efecto del formol
- Para la toma de muestras de nervio periférico obtenga fragmentos del nervio radial y ciático. Fije las piezas sobre soporte rígido como en el caso anterior e identifique cada sección